2021년 국가고시 출제문제

76. 다음 검사와 관련된 질환은?

- 검사 방법: 환자는 양 손목을 최대한 굽힘 후 손등을 맞닿게 하여 1분 동안 유지
- 검사 결과: 엄지부터 넷째손가락의 절반까지 손바닥쪽에서 통증 발생

① 드퀘르뱅병
② 손목굴증후군
③ 기용굴증후군
④ 엎침근증후군
⑤ 안쪽위관절융기염

프로젝트 징후(신문 징후)

Carpal tunnel syndrome (손목굴 증후군)

수근관증후군, 터널증후군이라고도 불리는

손목터널증후군은 압박성신경병증을 말합니다.

손목터널은 팔과 손을 연결하는 손목 안쪽에 있는 일종의 통로로

손으로 가는 인대와 정중신경을 지나가고 있다고 합니다.

손목을 무리하게 사용하면 힘줄에 부종과 염증이 생겨

손목 앞쪽의 작은 통로인 수근관이 좁아지면서

이를 통과하는 정중신경이 눌러

손목터널증후군이 발생하게 된다고하네요.

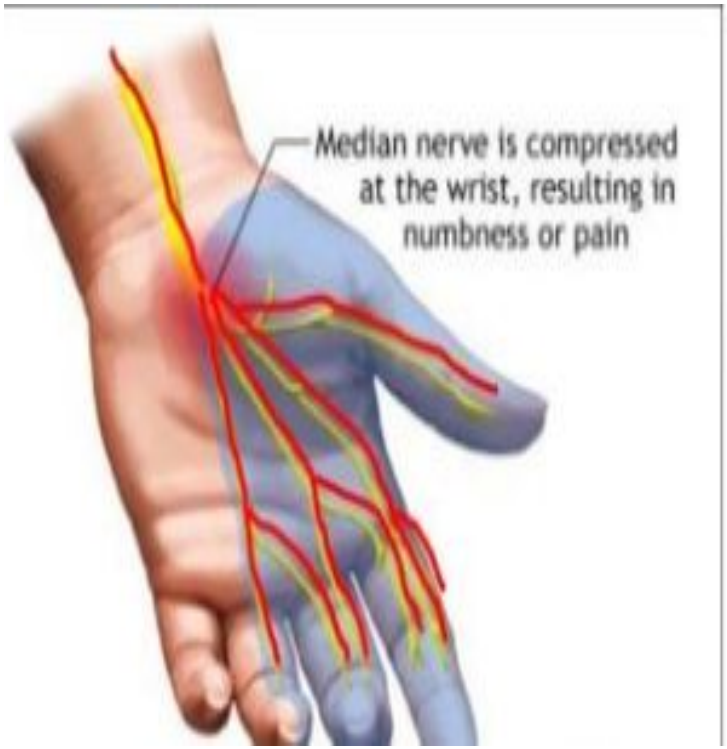
Median nerve is compressed
at the wrist, resulting in
numbness or pain

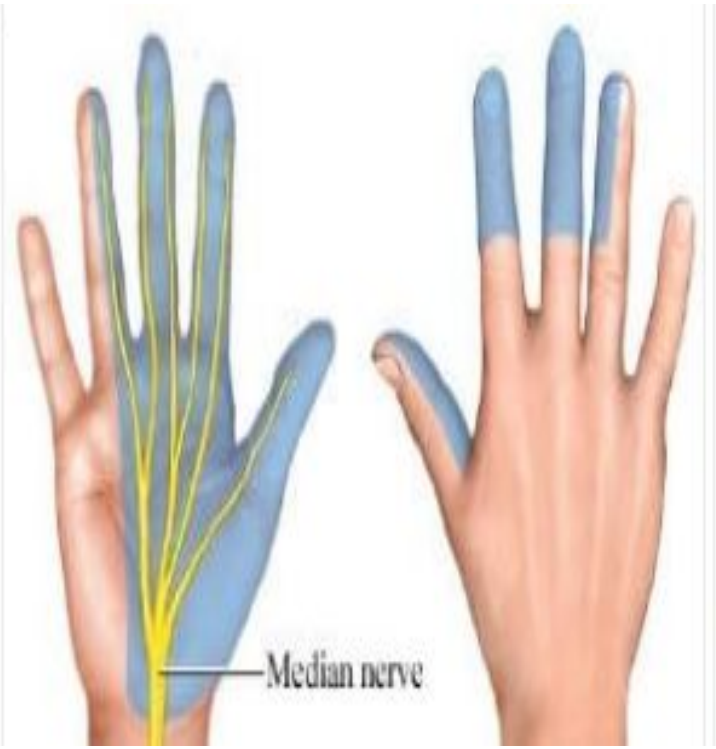
Median nerve

Figure 1: The carpal tunnel is found at the base of the palm. It is formed by the bones of the wrist and the transverse carpal ligament. Increased pressure in the tunnel affects the function of the median nerve.

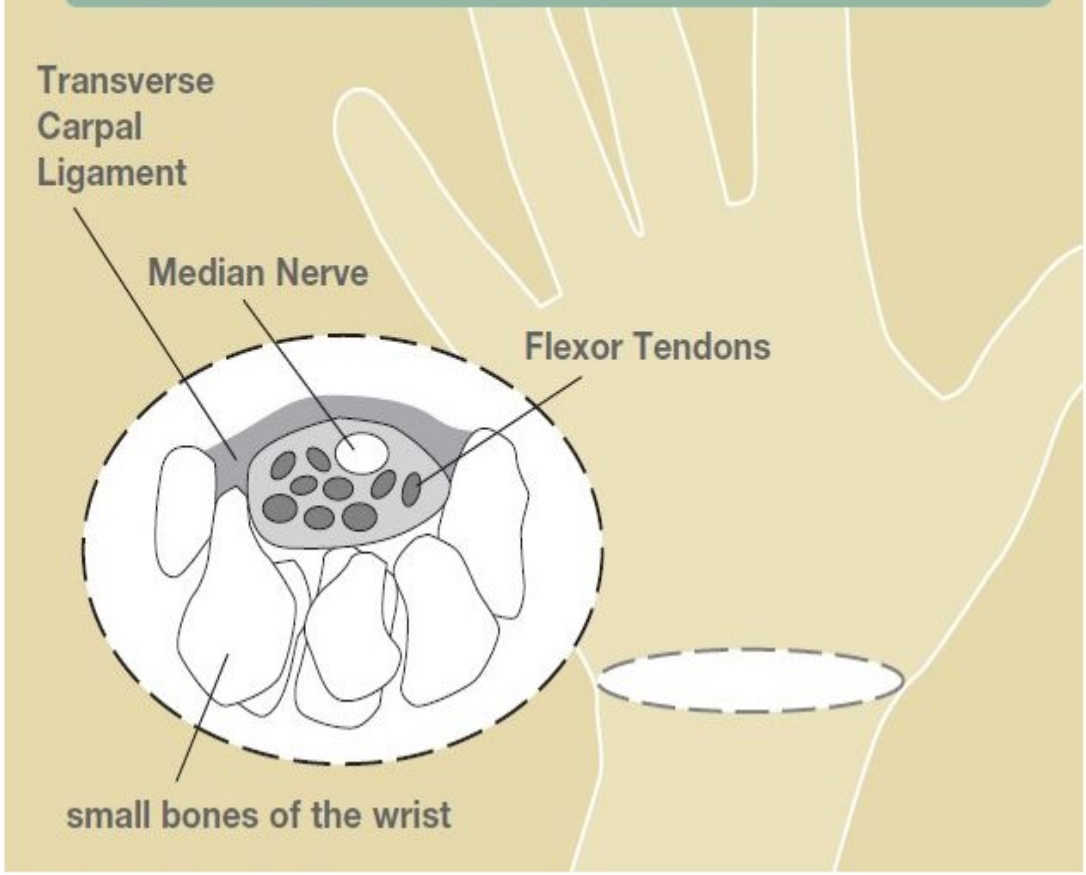

Carpal tunnel syndrome risk factors:

SAMPLE USE ONLY

- Smaller carpal tunnel
- Wrist injuries
- Other medical conditions
- Repetitive hand/wrist motions

증상

- 정중신경 지배 영역 엄지손가락, 집게손가락, 가운데 손가락 손바닥 부위 통증, 감각및 운동 기능저하
- 밤에 통증이 심함

Carpal tunnel syndrome symptoms:
SAMPLE USE ONL
• Pain
• Numbness
• Tingling
• Weakness

검사와 측정

- MMT
- Sensory
- Pain
- Tinnels sign test
- Phalens test

P50 환자 사례 : 51세 여성

P 50 : Subjective

P 51 :

Objective

Assessment

Plan : median nerve gliding

사례 관리 문제

- 59세 여성
- 손가락 쥐는 힘 약함
- 엄지, 검지, 중지 감각 저하 문제 호소

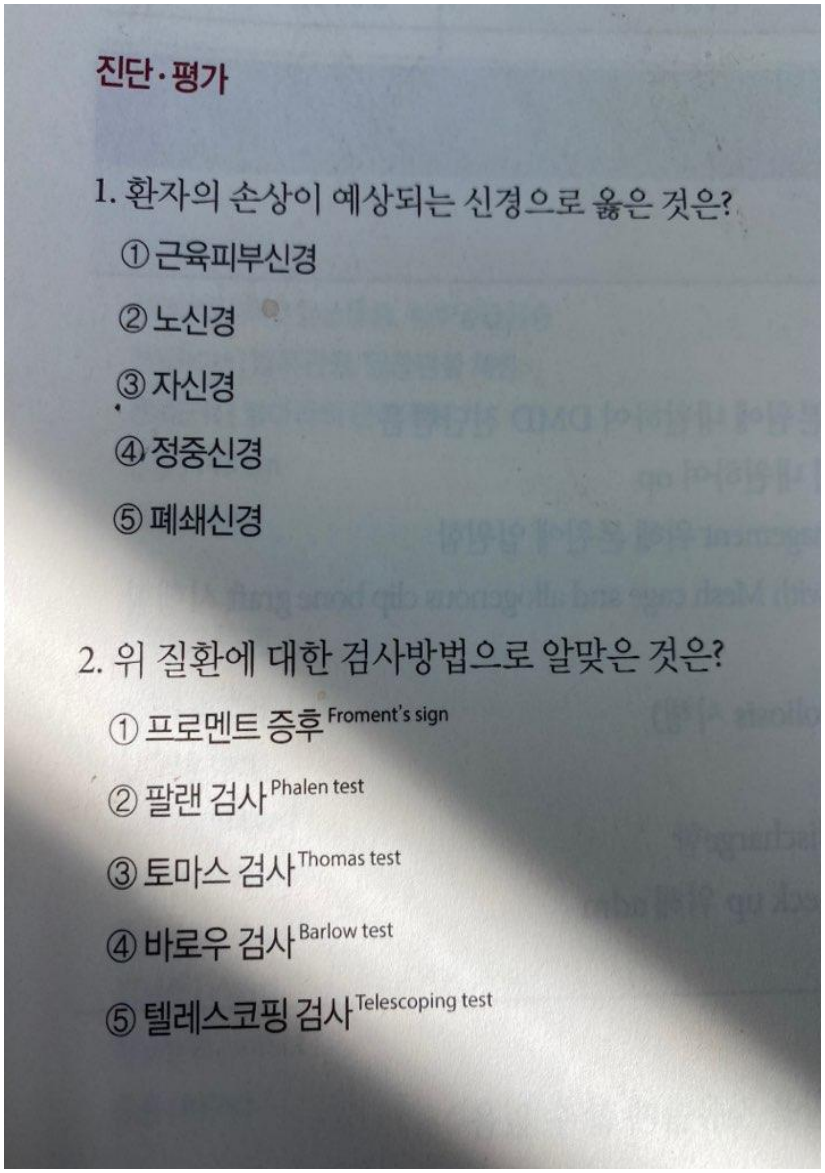

진단·평가

1. 환자의 손상이 예상되는 신경으로 옳은 것은?

① 근육피부신경

② 노신경

③ 자신경

④ 정중신경

⑤ 폐쇄신경

2. 위 질환에 대한 검사방법으로 알맞은 것은?

① 프로멘트 증후 Froment's sign

② 팔랜 검사 Phalen test

③ 토마스 검사 Thomas test

④ 바로우 검사 Barlow test

⑤ 텔레스코핑 검사 Telescoping test

Froments sign

The flexor pollicis longus, which is innervated by the median nerve, substitutes the function of the adductor pollicis which is innervated by the ulnar nerve.

The Froment's sign occurs due to weakness of the adductor pollicis muscle in ulnar nerve palsy.


Normal
Froment's positiv

76. 다음 검사로 알 수 있는 짧아진 근육은?

- 목적: 엉덩관절 구축 검사
- 방법: 환자는 바로누운자세에서 검사측 다리를 엉덩관절 폄과 무릎관절 폄 상태로 유지하고, 비검사측 다리를 엉덩관절 굽힘과 무릎관절 굽힘하여 가슴부위까지 당김
- 검사 결과: 검사측 다리가 무릎관절 폄된 상태에서 엉덩관절 굽힘이 일어남

① 반힘줄근
② 넙다리빗근
③ 두덩정강근
④ 넙다리곧은근
⑤ 넙다리두갈래근

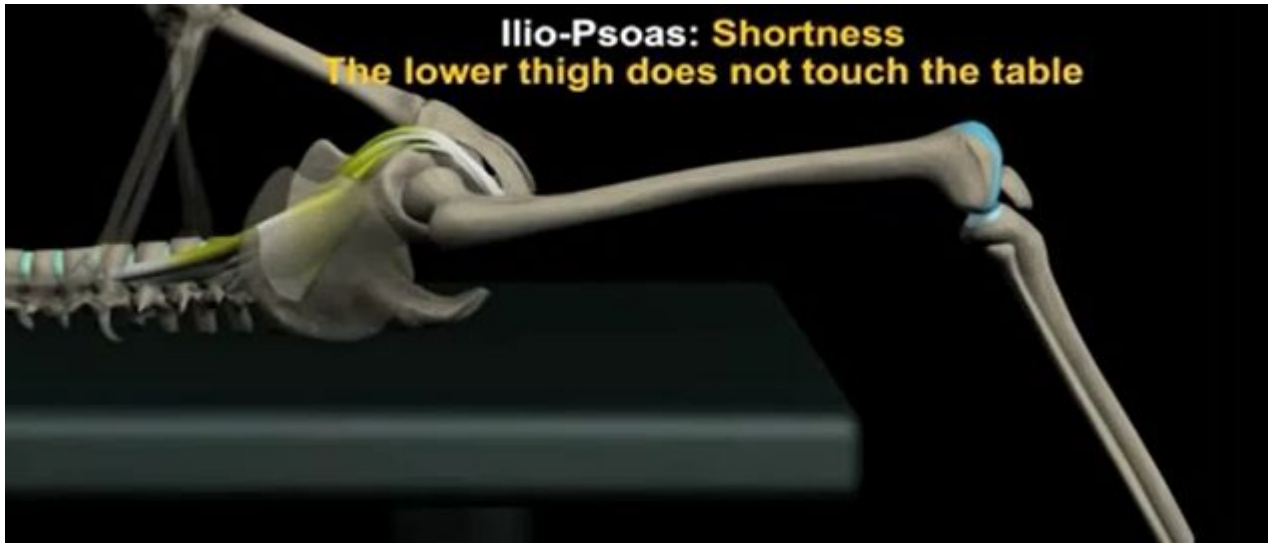
Ilio-Psoas: Shortness
The lower thigh does not touch the table

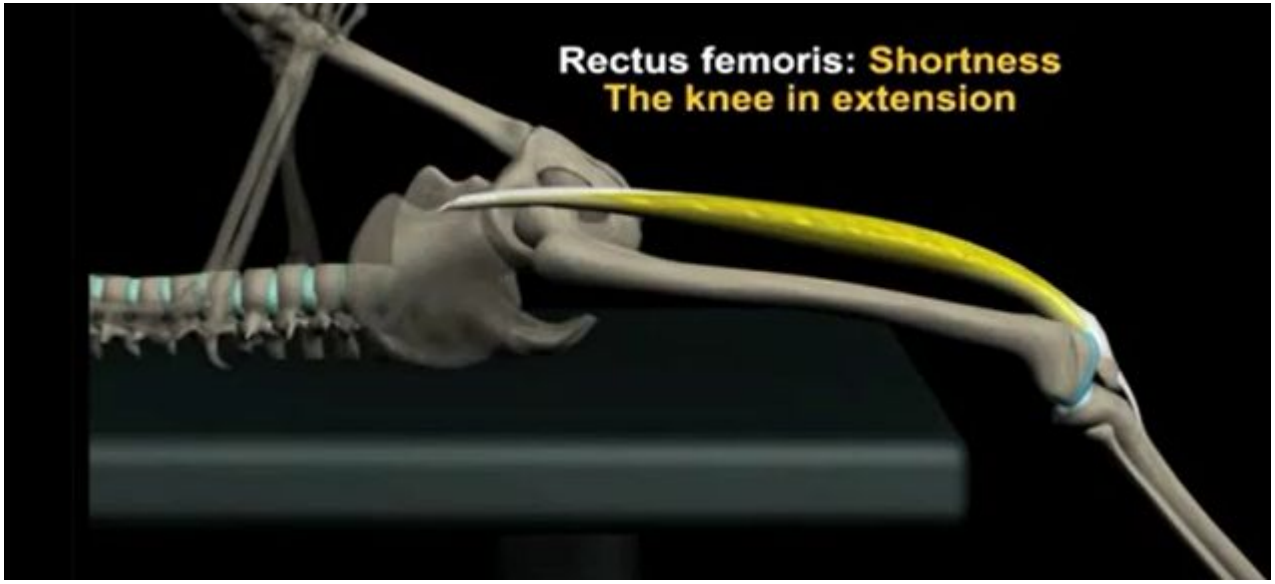
Rectus femoris: Shortness
The knee in extension

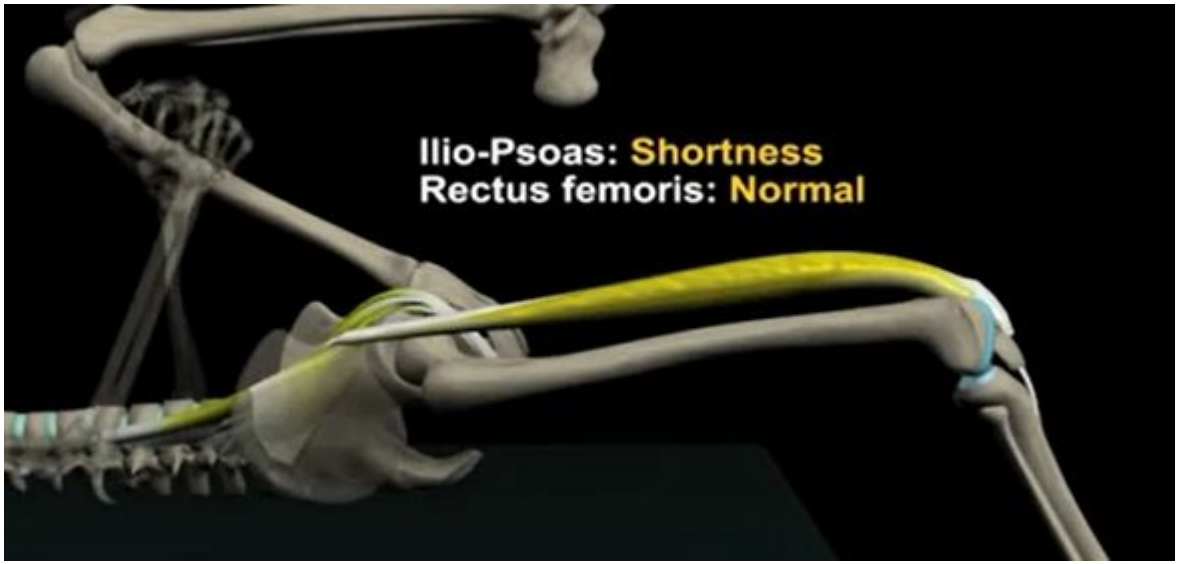
Ilio-Psoas: Shortness
Rectus femoris: Normal

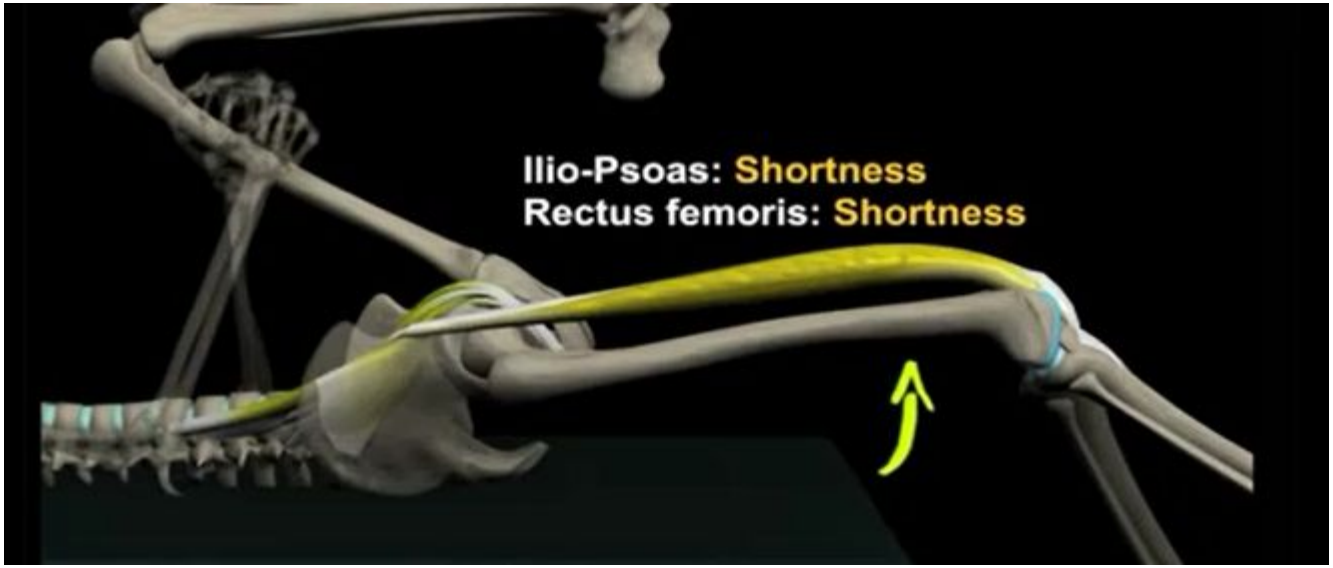
Ilio-Psoas: Shortness
Rectus femoris: Shortness

Thomas test

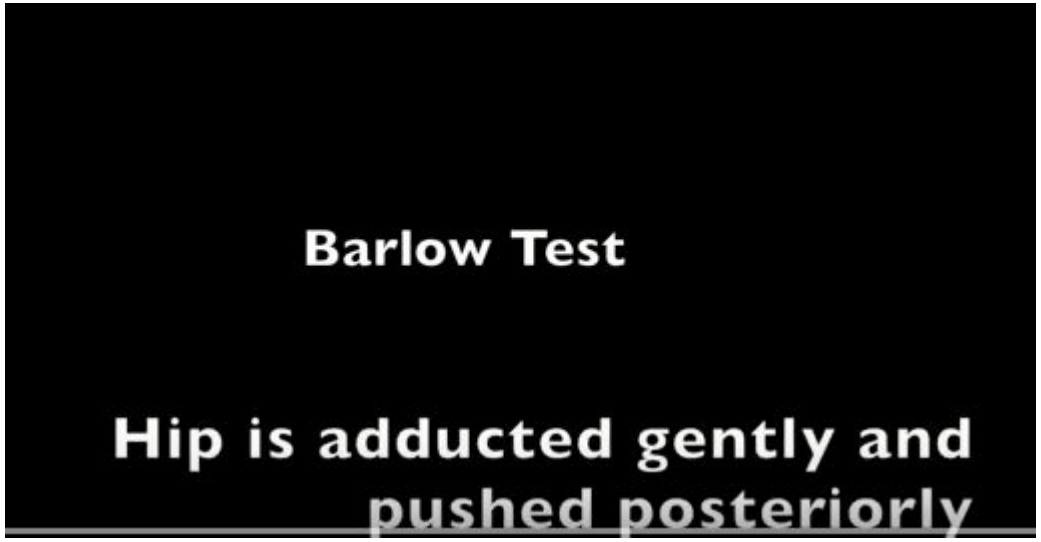

〈Barlow 검사〉
관절의 탈구를 유도하여 탈구성
관절을 진단하는 검사법

2020 국시문제

7. 다음의 설명으로 알 수 있는 질환은?

- 바로우(Barlow) 검사
- 엉덩관절 벌림 운동 제한
- 안쪽 넙다리부위 피부주름 비대칭
- 엉덩관절 굽힘-벌림한 위치에서 궁둥넙다리 피부주름이 비정상으로 깊어짐

① 밖굽이엉덩관절
② 안굽이엉덩관절
③ 넙다리뼈무혈성괴사
④ 선천성 엉덩관절 탈구
⑤ 넙다리뼈머리 뼈끝분리증

고관절 탈구를 알기위한 검사

Telescoping test

Barlow test

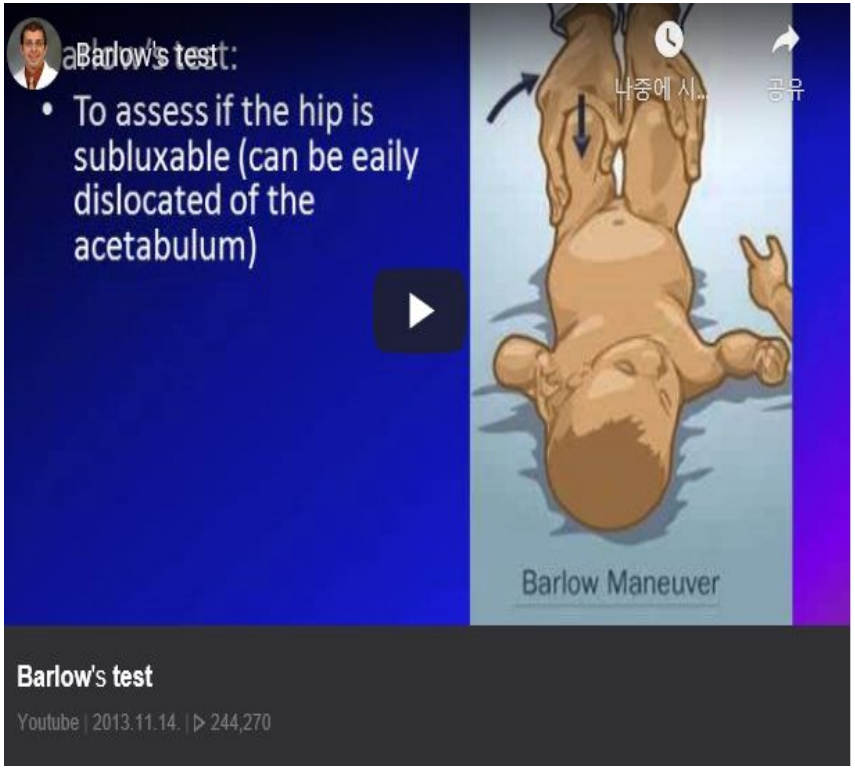

2019 국가고시 문제

9. 손목의 과사용으로 엄지부터 넷째 손가락의 절반까지 손바닥 쪽에서 저린 증상의 질환은?

① 추벽증후군(plica syndrome)
② 손목굴증후군(carpal tunnel syndrome)
③ 기용굴증후군(Guyon's canal syndrome)
④ 가슴문증후군(thoracic outlet syndrome)
⑤ 복합부위통증증후군(complex regional pain syndrome)

32 손목굴증후군(carpal tunnel syndrome)과 관련성이 있는 것끼리 짝지어진 것은?

1) 코담배갑(Snuff Box) — 팔렌검사(Phalen test)
2) 정중신경(Median N.) — 기용굴(Guyon tunnel)
3) 코담배갑(Snuff Box) — 핀켈슈타인 검사(Finkelstein test)
4) 티넬징후(Tinnel sign) — 핀켈슈타인 검사(Finkelstein test)
5) 정중신경(Median N.) — 팔렌검사(Phalen test)

15 30세의 임신한 여성이 밤에 손에 타는 듯한 통증과 무감각을 느껴 깨어났는데 손을 움직이면 통증이 가라앉는 증세가 반복된다고 호소하였다. 치료사는 환자의 양 손목을 최대한 굽히고 양 손등을 서로 댄 상태에서 누르게 하여 그 자세를 1분간 유지시켰더니 엄지, 집게, 가운데손가락과 반지손가락의 가쪽 반에서 저림을 나타냈다. 어떤 질환으로 판정되는가?

1) 손허리손가락관절 폄근 후드의 단열
2) 손목굴증후군
3) 자신경 마비
4) 깊은손가락굽힘근군의 단열
5) 힘줄윤활막염

36 자신경 손상으로 인한 프로멘트 검사(Froment's test) 시 대상작용 현상이 나타났을 때 손상된 근육으로 옳은 것은?

1) 엄지모음근(adductor pollicis)
2) 엄지맞섬근(opponens pollicis)
3) 긴엄지굽힘근(flexor pollicis longus)
4) 짧은엄지굽힘근(flexor pollicis brevis)
5) 긴엄지벌림근(abductor pollicis longus)

퍼시픽 10권 pp296

236

열흘 전부터 손목에 힘이 없고 통증이 증가하여 병원에 내원한 환자에게 다음의 검사를 실시하였다. 다음의 검사를 통해 양성반응이 일어났다면 무엇을 의심할 수 있는가?

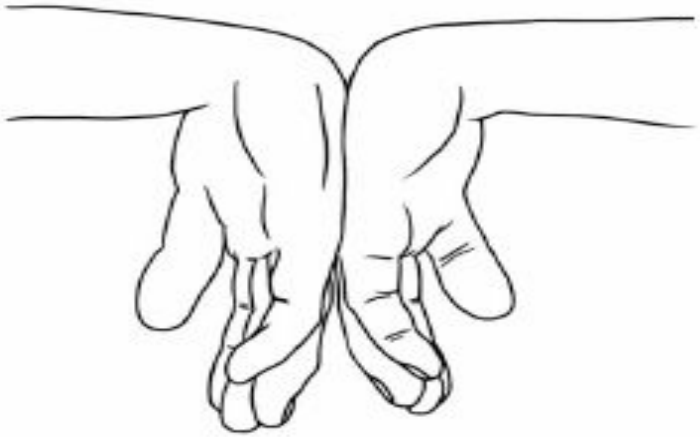

1) 손목굴증후군
2) 자신경의 마비
3) 노신경 마비로 인하 손의 떨어짐
4) 해부학적 코담배갑 손상
5) 혈관이상